


Date. #2 = QOSH VA QOVOQLAR =



o ORBITA ning yuqori qismida // // // //
+ peshona pastki qism.

funksiyasi:

→ HIMOYA (SUV, CHANG)

→ MULOQOT (emotsiya)

o QOSH KASALLIKLARI

QOSH PTOZII - brow Ptosis

Qoshni pastga tushishi →

o frontal muskulni boshashishi.

o Teri / teri osti toqimalar boshashishi

o Orbita ^{usti} palpatsiya qilib konilganda
qosh ushti suyagi aniblanadi

Davolanishi

Qosh ustki qismi kesib kōtarish

Peshona qismidan kesib kōtariladi

Soch qismi dan

Soch qismidan kirib ilgak b/n tortiladi

MADAROZ

Qosh va kiprikni fskilishi.

o Sabablari kōp. o Oftalmologik (travma, inf)

o Dermatologik (irtioz, eke)

o Sistemik kasallik (Tiroid x)

o Autoimmun (Alopecia,)

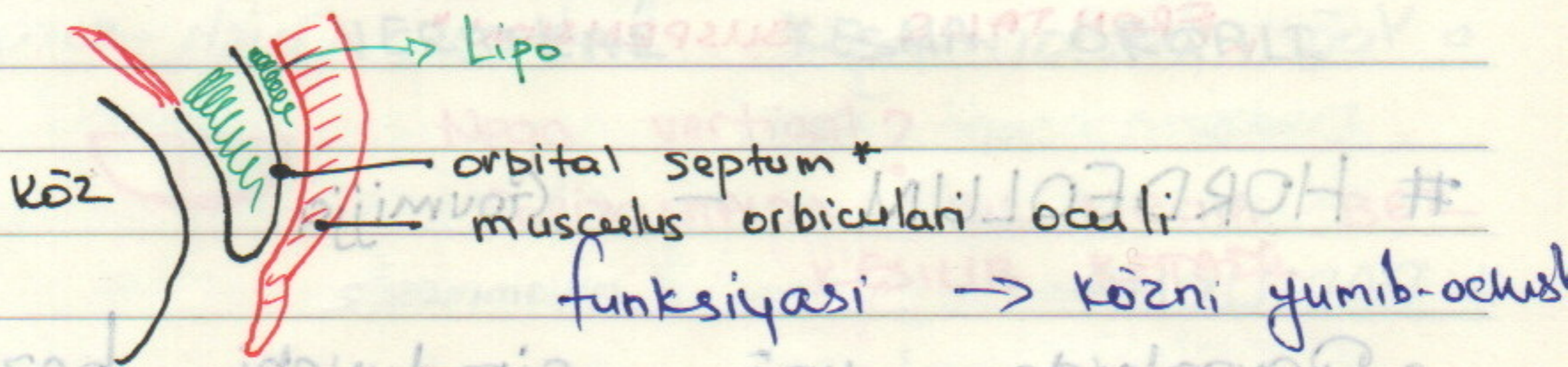
o Inf. kasallik (HW, lepra)

Davolash: Sababini yoqotish-
ga qaratilgan.

QOVOQLAR VA KIPRIK FUNKSIYASI

- Qovoq - kōzni yuqori va pastki tomon
doin himoyalab tura di + namlik.
 - Kipriklar bilan qoplangan
- TRQIGA KŌRA
- ↳ Yuqori qovoq - 160 ta kiprik
 - ↳ Pastki qovoqda - 90 ta kiprik


QOVOQ MAKRO ANATOMIYASI



- YOSH BOLALARDA QOVOQ KASALLIKLARI

ENTROPION

Pastki qovoqni ichkariga qarashi



- kiprik shox pardaga qarab ōsishi

Davolash: odatda vaqt ōtse davov.

Kiprikni olib tashlash (soniga qarab)



pastki qovoqni kesib tashqariga tortish

Date.

QOSh PTOZI - Pastga tushishi

o QOVOQNI KOTARUVCHI MUSKUL DISTROFIYASI HISOBIGA.



o Agar qorachiq tösilib qolsa xavfli.

u "Dangasa köz" - "Yuqoriga qarash" yulduz sanash

↳ "AMBLIOPIYA" - ZAYIFLASHGAN

o Tyagini kōtarib

Davosi: Oyoqdan fassiya olinib

qovoq frontal sohaga kōtarilib

tikib qoyiladi

↳ "FRONTALIS SUSPENSION"

HORDEOLUM - Goumiyja

o Qovoqlarda yog ajratuvchi bezlar yollari tösilib qolishi hisobiga yalliglanish + yiringli + qizarish

Davosi → SELF LIMITING (lekin ogriqli)

o Sigmaslik muhim. ⇒ Vena orqali yiring

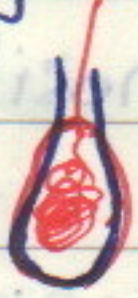↓ Sinus Trombozi

o Antibiotik tomchi

o Issiq kompress ⇒ yotni ochish u/n

CHALAZION — (XALAZION)

Yoq bezlari, bekilib qolib \Rightarrow enkapsulatsiya



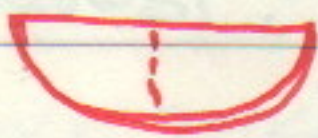
Davosi: Issiq kompress + Yengil massaj

• Steroid inyeksiya

• Operatsiya

OPER: ICHKI QISMIDAN QOVOQLARDA

VERTIKAL KESMA ORQALI



Nega vertical?

GORIZONTALDA BIR NECHA BEZ
KESILIB KETADI

XANTHELASMA — (KSANTELAZMA)

• Qovoqlarda teri ostida sargish - oqish
depozitlar bōlishi. Qondagi xolesterin \uparrow

Yurak qon tomir kasalliklariga Risk!

Davosi: kesib olib tashlash

KOSMETIK MUAMMA

KUNSHGA ZARARI YOYQARMA

MOLL KISTASI (TER BEZLAR KISTASI)

o Ichi suyuqlikka dōlgan, atrofi enkāp sulatsiya bōlgan tuzilma. hosila


o Ter bezlarini chiqish darvozasi bekilib qolgan holatlarda

ZEISS KISTASI (zaytun, zigir)

o Yoq bezlarining kistasi. Oqish - sarg'ish

Davosi oson oper.

PAPILOMA



muammasiz

Teri epitelüsi proliferatsiyasiga natijasida kelib chiquvchi hosila

↑ Davosi: ^{with} kesib olib tashlash. Local Anesth.

CORNUS CUTANEUM

o Epitelü keratinizatsiyasi hisobiga rivojlanadi

SENIL ECTROPION

o Pastki qovoqni tashqanga chiqib qolish
m. orbicularis oculi zaiflashishi hisobiga

o infeksiya uchun sharoit

o kōz qurib qolishi ...

Temporal sohaga

Davosi: qovog'ni poro-taranglashtirish. (tortibq-sh)

DERMATO CHALASIS

shalpayishi → qovog' tensimi

a PROZGA ōKSHASH

lekin kōz atrofi toqimalarining elastiklashib qolishi → kōnshga ta'sir q-shi m-n

Davosi: 15-20 min. kosmetik kōrsatma

→ tortib qo'yish

Narxi: \$100 — \$2000 gacha

o Yuqori qovog' ochiladi, yog' olib tashlanadi va tikib qo'yiladi

BLEPHARO CHALASIS

(kam uchraydi)

o Noma lum etiologiyali

o Yuqori qovog' öz-ōzidan ishadi

Davolashda ...

...

...

...

...

7