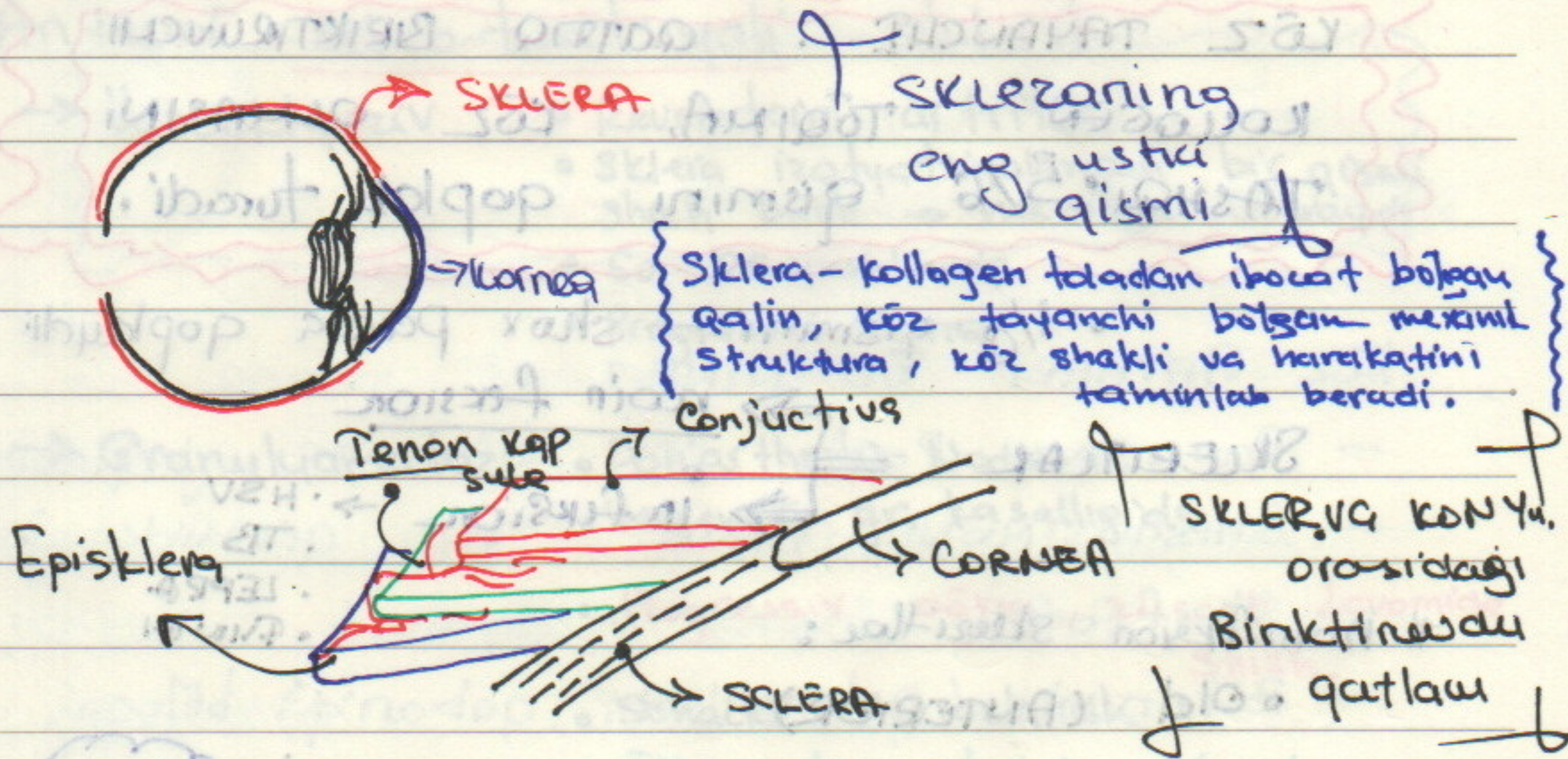


* EPI SKLERA

Date. #5 DARS 1/2

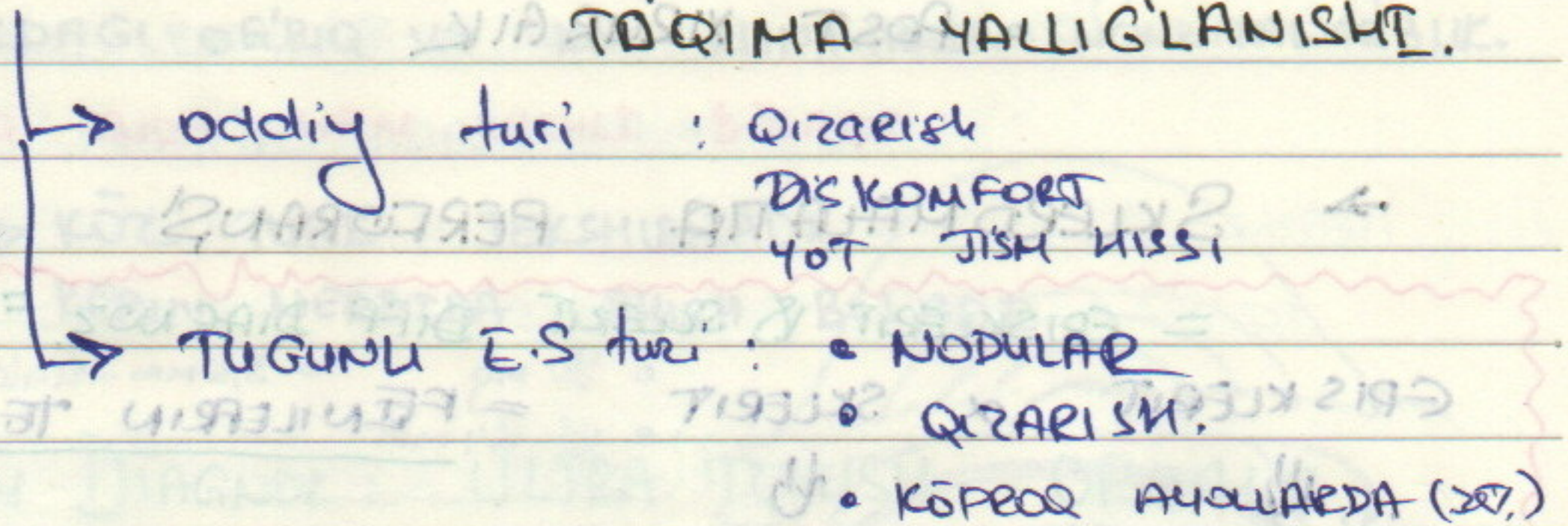


3 TA QON TOMIRLAR PLEKSIDAN IBORAT.

- CONJUGTIVAL QON TOMIRLAR
- EPISKLERA YUQORI YUZALI Q.T.
- CHUQUK QON TOMIRLAR

SKLERANING OZDA QON TOMIRLAR MAVJUD EMAS.

EPISKLERIT → SKLERA YUZAKI QISMIDAGI TOQIMA YALLIG'LANISHI.



Davosi: hech qanday davolash talab etmaydi.

Kamdan kam hollarda Nosteroid yallig'lanishga qarshi dourlar
(diskomfort, tiqilish hissi)
Ba'zan mahalliy steroid tomchilar.

SCLERA

KÖZ TAYANCHI QATTIQ BIRIKTIRUVCHI

KOLLOGEN TÖQIMA, KÖZ OLMASINI

TASHQI 5/6 qismini qoplab turadi.

SKLERITLAR

noinfekzion

infekzion

- HSV
- TB
- LEPRO
- FUNGI

Noinfeksiyon skleritlar:

• Old (ANTERIOR)

→ NEKROTIZATSIYALANMAYDIGAN



• DIFFUZ

• TUGUNLI

↪ Remissiya davrida sklerit yuqalashuvi

• OQRIQ - YUZ-JAG' IRRADIFF.

• DISKOMFORT KUCHLI

• SHISH, KÖZ HARAKATIDA OQRIQLI

→ NEKROTIZATSIYALANUVCHI

• VAZOOKLYUZIU

• GRANULYAMATOR

• POST XIRURGIK

→ SKLEROMALATIYA PERFORANSI

= EPISKLERIT & SKLERIT DIFF DIAGNOZ

EPISKLERIT α SKLERIT

= FENILEFRIN TEST



QARABDI

QIZARISH SAQLANADI

• NOINFEKSION DAUOSI (uzoq davom etadi)

• STEROID TOMCHI

• IV STEROID

• TABLETKA NOSTEROID

• IMMUNO SUPPRESSIV THERAPY

• INFEKSION DAUOSI

AGENTGA QARSHI


Boshqa soha mutaxassis b-n birgalikda davolash...

o Anterior nekrotizatsiyali sklerit

- Vazooklyuziv:
 - o Revmatoicl artritda
 - o Sklera izotuzsiyalangan bir qismi shish bolib → nekrozga uchraydi
 - o 60-65 yoshlarck
 - o Progressiv oqriq

- Granulyamatoz:
 - o Poliarthritis Nodosaq
 - o Vegener gr. kasalligida
 - o Progressiv oqriq, 24 soat davomida shish
 - o Shaxla Nekrozlanish
 - o Otkir davo; talab etadi

- Post Xirurgik:
 - o Kizurgiyadan 3 hafta keyin
 - o Asosan Pterygium oper. keyin



o POSTERIOR SKLERIT

Odatda kech qolinadi, davdanmasa → **korlik.**

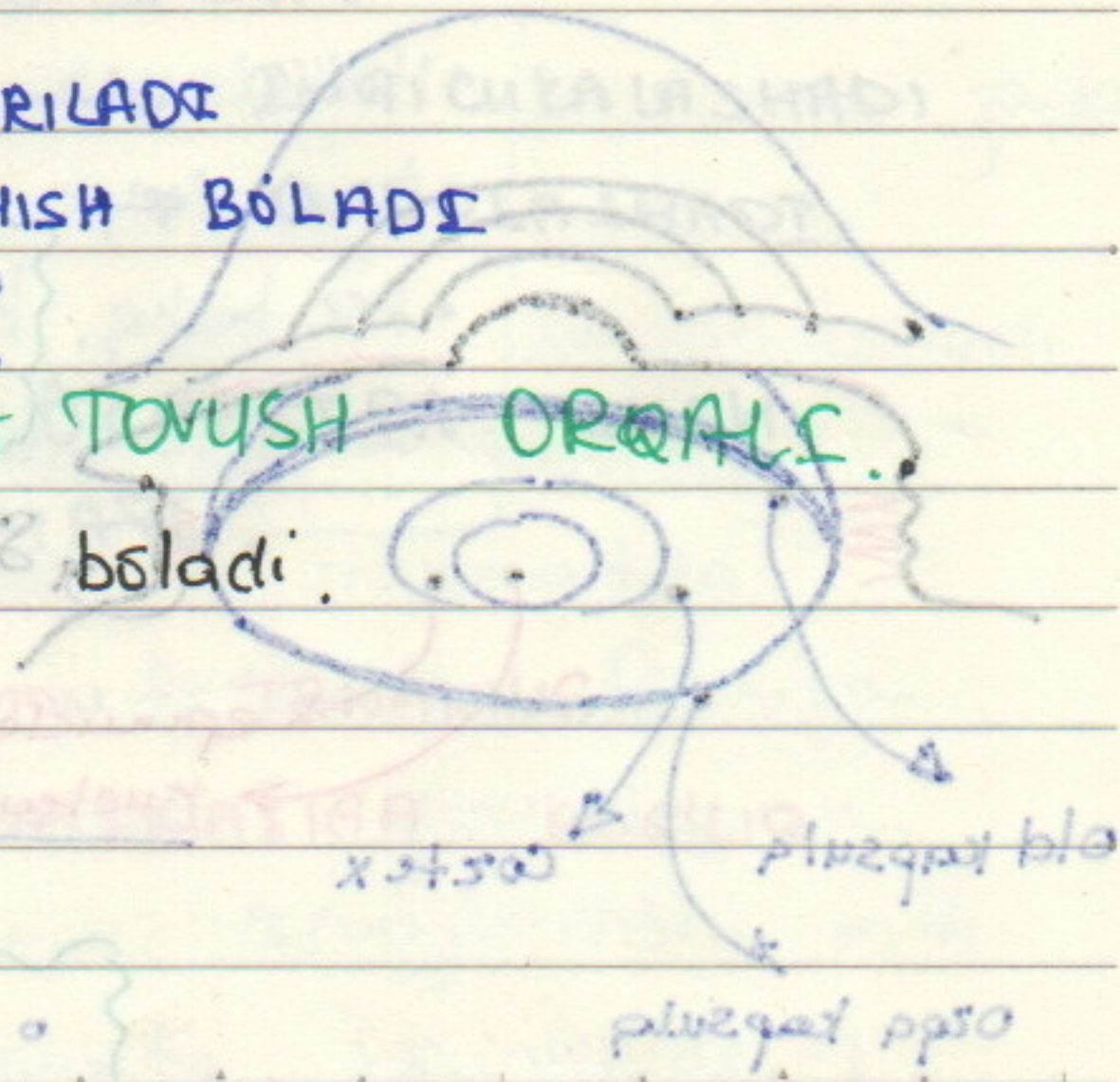
BEMORDAGI OQRIQ VA KÖZ KLINIKASIDA NOMITANOSIBLIK.

OQRIQ JUDA HATM KUCHLI BÖLADI.

↳ KÖZ TUBE TEKSHIRILADI
KÖRUV NERVIDA SHISH BÖLADI

Asosiy DIAGNOZ: **LILTRA TOVUSH ORQALI.**

LITT da → **II** belgisi boladi.



shish - 2mm
shish - 2mm
shish - 2mm